Subscribe to DeepL Pro to translate larger documents.
Visit www.DeepL.com/pro for more information.

《Data in brief》第28卷（2020年）104863

目录可在ScienceDirect上查阅

《Data in brief》

期刊主页：www.elsevier.com/locate/dib

数据文章

乳腺超声图像数据集

Walid Al-Dhabyani [a,*], Mohammed Gomaa [b],
侯赛因·哈立德 [b], 阿里·法赫米 [a]

[a] 开罗大学计算机与人工智能学院，埃及
[b] 开罗大学国家癌症研究所，埃及

文章信息

文章历史：
2019年6月24日收到
2019年11月12日收到修订稿2019年11月13日被录用
2019年11月21日在线发布

关键词：超声 乳腺癌 医学影像 数据集 深度学习 分类 分割 检测

摘 要

乳腺癌是全球女性最常见的死因之一。早期发现有助于减少过早死亡的人数。本文所呈现的数据通过超声扫描对乳腺癌的医学影像进行了回顾。乳腺超声数据集分为三类：正常、良性及恶性影像。当与机器学习相结合时，乳腺超声影像在乳腺癌的分类、检测和分割方面能取得显著成效。

© 2019 作者。由爱思唯尔公司出版。本文为根据CC BY许可（http://creativecommons.org/licenses/by/4.0/）。

1. 数据

基线数据包括25至75岁女性的乳腺超声图像。该数据采集于2018年。样本量为600名女性患者。数据集包含780张图像，平均图像尺寸为500×500像素。图像格式为PNG。图像分为三类：正常、良性及恶性。各类别中的图像数量如表1所示。数据样本如图1所示。

* 通讯作者。

电子邮箱： w.aldhabyani@grad.fci-cu.edu.eg （W. Al-Dhabyani），a.fahmy@fci-cu.edu.eg （A. Fahmy）。

https://doi.org/10.1016/j.dib.2019.104863
2352-3409/© 2019 作者。由爱思唯尔公司出版。本文为根据CC BY许可（http://creativecommons.org/licenses/by/4.0/ ）发布的开放获取文章。

规格表

学科领域	*医学与牙科* 更具体的学科
领域 *放射学与影像学* 数据类型	*图像与掩膜图像*
数据采集方式	*LOGIQ E9 超声和 LOGIQ E9 Agile 超声系统*
数据格式	*PNG*
实验因素	*所有图像均被分类为正常、良性及恶性*
实验特征	*当将医学影像用于训练深度学习模型时，它们能在乳腺癌的分类、检测和分割方面提供快速且准确的结果。*
数据来源	*埃及开罗巴赫亚妇女癌症早期检测与治疗医院。*
数据访问	https://scholar.cu.edu.eg/?qafahmy/pages/dataset
相关研究论文	1. Walid Al-Dhabyani、Mohammed Gomaa、Hussien Khaled 和 Aly Fahmy，基于超声图像的乳腺肿块数据增强与分类的深度学习方法 [1]

数据的价值

- 超声扫描主要用于乳腺癌的检查和早期检测。此外，与其他放射学成像技术相比，它更为安全。
- 乳腺超声数据集可用于训练机器学习模型，以对乳腺癌中的肿块或微钙化早期征象进行分类、检测和分割。
- 对乳腺癌分类、检测和分割感兴趣的研究人员可以利用这些乳腺超声图像数据，将其与其他数据集结合，并进行分析以获得更深入的见解。
- 该数据集内容全面，涵盖了乳腺癌的各种状态（正常、良性及恶性）。
- 据我们所知，该数据集是首个公开发布的乳腺超声数据集。

原始图像和预处理后图像的示例如图2和图3所示。此外，每张图像都有其对应的 ground truth（掩膜图像），如图4所示。

2. 实验设计、材料与方法

2.1. 数据集收集

超声（US）图像通常为灰度图像。这些图像在巴赫亚医院以DICOM格式采集并存储。采集和标注图像所耗费的时间约为一年。超声数据集分为三类：正常、良性及恶性。 最初收集的图像数量为1100张。对数据集进行预处理后，图像数量减少至780张。原始图像包含不重要的信息，这些信息不适用于肿块分类，且可能影响训练过程的输出结果。 扫描过程中使用的设备为LOGIQ E9超声系统和LOGIQ E9 Agile超声系统。这些设备通常用于放射科、心脏及血管领域的顶级成像。其成像分辨率为1280×1024。探头为ML6-15-D矩阵线性探头，频率为150kHz。图2展示了原始扫描图像的样本。

表 1
三类乳腺病例及其每例的图像数量。

病例	图像数量
良性	487
恶性	210
正常	133
总计	780

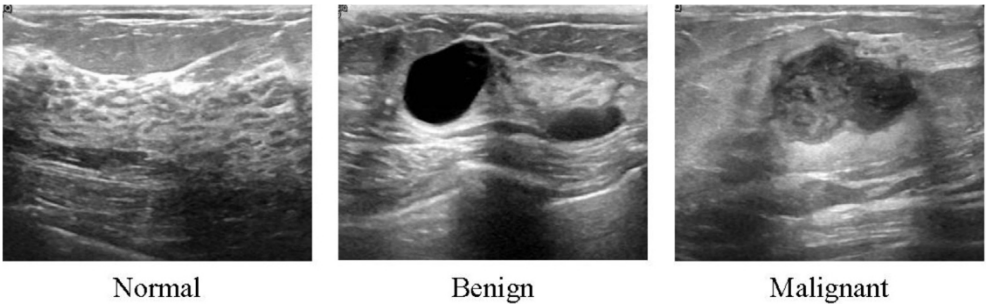

图 1. 乳腺超声图像数据集样本。

图 2. 原始乳腺超声图像数据集样本（由 LOGIQ E9 超声系统扫描的原始图像）。

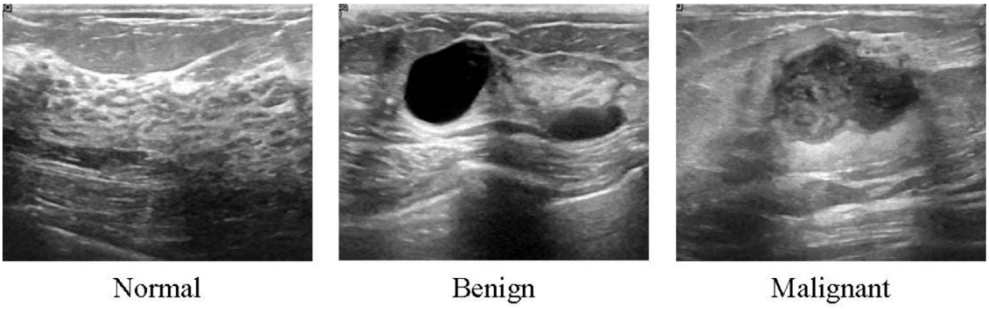

图3. 精炼后的乳腺超声图像数据集样本。

2.2. 预处理

为了使数据集具有实用价值，需要进行一些处理工作。数据中包含重复图像，需要将其删除。此外，Baheya的放射科医生对错误标注进行了审查和修正。使用DICOM转换器应用程序[2]将DICOM图像转换为PNG格式。经过数据集精炼后，超声图像的数量减少至780张。 图像被分为三类（病例），即正常、良性和恶性。所有图像均被裁剪为不同尺寸，以去除图像中未使用和不重要的边界。我们使用 fast photo crop [3] 完成此任务。图像标注被添加到图像名称中。Baheya 医院的专职放射科医生对所有图像进行了审查和核查。图 3 展示了精炼后图像的一个示例。

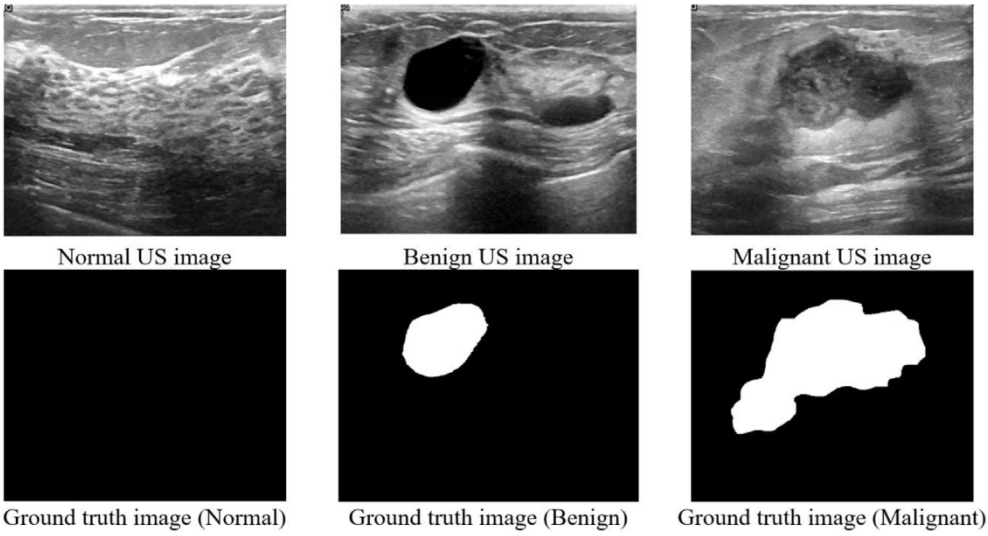

图4. 乳腺超声图像样本与真实图像。

2.3. 真实图像

为了提高超声数据集的实用性，进行了 ground truth（图像边界）标注。此步骤使用 Matlab [4] 完成。针对每张图像分别建立自由手绘分割。图4展示了掩膜图像的示例。针对每种乳腺癌类别创建三个文件夹，每个文件夹内包含该类别的图像。图像名称包含类别名称和图像编号。此外，掩膜图像的名称与超声图像名称相同，并在图像名称末尾添加“_mask”。

2.4. 伦理考量

研究者深知，患者有权免受公众对其私生活和病情的审视。为此，研究者确保患者和医院充分了解本研究的宗旨。此外，每位患者的数据均予以保密，其病情状况也受到最高级别的保密保护。

致谢

作者谨向巴赫亚医院管理层致谢，感谢其批准本研究获取并使用医学影像资料。此外，作者还感谢穆罕默德·哈米德博士在数据集管理方面提供的支持。

利益冲突

作者声明，其并无任何已知的财务利益冲突或个人关系，这些因素可能被视为影响了本文所报告的研究工作。

附录 A. 补充数据

本文的补充数据可在线查阅：https://doi.org/10.1016/j.dib.2019.104863。

参考文献

[1] Walid Al-Dhabyani、Mohammed Gomaa、Hussien Khaled、Fahmy Aly，《基于超声图像的乳腺肿块数据增强与分类的深度学习方法》，《国际先进计算机科学与应用杂志》第10卷第5期 (2019) https://doi.org/10. 14569/IJACSA.2019.0100579.

[2] Medixant，RadiAnt DICOM 查看器，2018。https://www.radiantviewer.com。

[3] S´mieszny, Fast Photo Crop, 2013. https://www.microsoft.com/ar-eg/p/fast-photo-crop/9wzdncrdnvpv?activetab¼pivot% 3Aoverviewtab.

[4] MATLAB 和统计工具箱发布，The MathWorks, Inc.，美国马萨诸塞州纳蒂克，2015b。